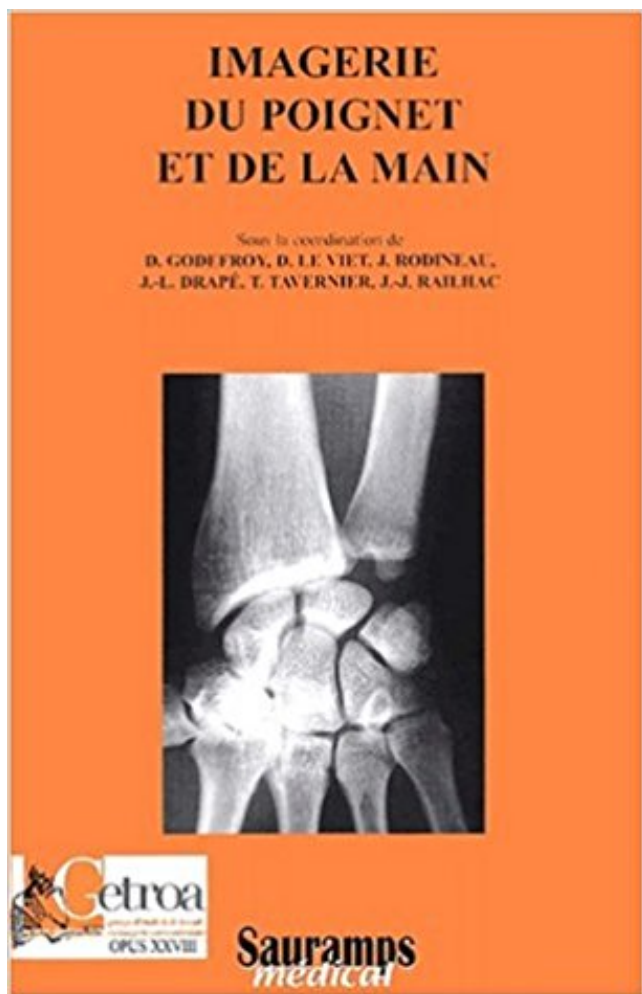


## Imagerie du poignet et de la main PDF - Télécharger, Lire



TÉLÉCHARGER

LIRE

ENGLISH VERSION

DOWNLOAD

READ

## Description

L'exploration du poignet s'est considérablement améliorée grâce aux progrès de l'imagerie moderne. Le couple radiographie/échographie est devenu.

Le lunatum (le semi-lunaire en ancienne nomenclature) est un os de la première rangée du carpe dont le rôle fonctionnel, en duo avec l'os scaphoïde, est fondamental dans la

biomécanique du poignet. . Vue antérieure de la main gauche (vue palmaire). L'os Lunatum est montré en rouge. Description de cette image,.

29 Mar 2009 . Les traumatismes du poignet sont très fréquents. Il s'agit généralement de fractures, d'entorses ou bien de luxations. Les auteurs présentent.

La résonance magnétique (IRM) est un examen diagnostique de fine pointe utilisant un champ magnétique et des radiofréquences pour la visualisation des.

Imagerie des tendons du poignet et de la main. Philippe MATHIEU. G.Morvan, M.Wybier, V.Vuillemin-Bodaghi,. J.Busson. 5 rue Alfred Bruneau,. Paris.

Le poignet et la main sont, par leur situation, fréquemment exposés aux traumatismes. Ils sont également volontiers atteints dans les rhumatismes.

Guide technique et imagerie: La main et le poignet (French Edition): 9782287596599: Medicine & Health Science Books @ Amazon.com.

Le carpe (ou le poignet) est constitué par un assemblage très précis de huit osselets . Il faut en cas de doute pratiquer une IRM (imagerie par résonance).

L'exploration radiographique du poignet et de la main est d'indication journalière. Cette région anatomique est en effet très exposée aux traumatismes et est.

IMAGERIE DU POIGNET ET DE LA MAIN. Auteur : COLLECTIF. Editeur : SAURAMPS MEDICAL; Date de parution : 27/06/2001. Voir toutes les caractéristiques.

Anatomie IRM du poignet: coupe axiale, pondération T1. Image 1. 1, Muscle et tendon fléchisseur ulnaire du carpe. 2, Ulna. 3, Tendon extenseur ulnaire du.

Radiographie bilatérale de la main et/ou du poignet, selon 1 incidence sur un seul cliché de face -

IRM du poignet, IRM des mains. Exploration des structures osseuses, nerveuses, tendineuses et ligamentaires du poignet et de la main dans le bilan de.

3 Atteinte scapho-lunaire: DISI . De face: rupture des arcs de Gilula. signe de l 'anneau - scaphoïde couché. Diastasis inter osseux > 2mm ( sensibilisé par.

Buy Guide Technique Et Imagerie: La Main Et Le Poignet by Patrick Texier (ISBN: 9782287596599) from Amazon's Book Store. Everyday low prices and free.

Imagerie du poignet et de la main. Message par DR\_MAARCHA le Jeu 15 Mai 2014, 13:22. Par ici un livre très important pour tout radiologue , orthopédiste et.

4 sept. 2014 . Cette méthode est basée sur les points d'ossifications de la main visualisée . Une radiographie de la main et du poignet gauche de face est.

Imagerie médicale : Description du déroulement d'un examen d'IRM à Clinique Paris Lilas - CEPIM (Centre de l'Est . IMAGERIE. IRM . poignet, main, doigts.

Différents exposés sur l'anatomie et les méthodes d'exploration radiologique du poignet, le poignet traumatique et notamment les différents types d'instabilité,.

IRM Bachaumont » Centre de radiologie : Imagerie médicale Paris . Tête; Cerveau; Crâne; Cou; Epaule; Coude; Poignet; Main; Lombar; Rachis cervical.

Repères et mesures utiles en imagerie ostéo-articulaire . CHAPITRE. 8. Poignet. CRITÈRES DE QUALITÉ DES CLICHÉS RADIOGRAPHIQUES. MESURES . bord latéral de la main contre la plaque, inclinaison neutre, coude fléchi à 90° ;.

Noté 0.0/5 Imagerie du poignet et de la main, Sauramps Médical, 9782840238980. Amazon.fr ✓ : livraison en 1 jour ouvré sur des millions de livres.

Conférence Clinique Drouot. Traumatisme main/poignet. Quelle imagerie en 2014? Jonathan Silvera , Laurence Bellaiche.

il y a 4 jours . Imagerie médicale : remboursements et prises en charge . Radio d'un membre (bras, coude, poignet, hanche, cheville...) : 27,50 € ;; Radio.

IRM poignet / main / doigt, IRM hanche. IRM genou, IRM cheville / pied. IRM membre

inférieur (cuisse / jambe), IRM mammaire. IRM pelvis féminin, IRM prostate.

29 mai 2017 . La main est un outil merveilleux, mais aussi un monde complexe, une . ce sentiment et mis du temps à nous familiariser avec son imagerie.

Réseau d'Imagerie Paris Nord (RIPN), Centre d'imagerie médicale à . Réseau d'Imagerie Paris Nord (RIPN). Centre d'imagerie médicale. 4 Rue Gustave.

Le centre d'imagerie médicale de la clinique Ambroise Paré dispose d'une IRM, . vertébrale, bassin, hanche, genou, cheville, pied, épaule, poignet, main...

12 janv. 2016 . Benoist Capon. Imagerie du poignet traumatique : CD-ROM d'auto-enseignement. ... Imagerie du poignet et de la main : quel examen choisir?

Request (PDF) | Explorations d'image. from Benoît Rousselin, Laurent Sarazin and Didier Godefroy.

Imagerie tendons poignet main P. Mathieu - Read more about imagerie, tendons, poignet, mathieu and [www.clubortho.fr](http://www.clubortho.fr).

L'imagerie médicale regroupe un ensemble d'examens très divers : radio, échographie, scanner, IRM . Radio d'un membre (bras, coude, main, pied, poignet...).

24/02/13 Bilan de débrouillage radiologique Bilan à la fois : Techniques d'imagerie main et poignet Ph thelen RIM Maussins Nollet – systématique : le.

Chute en flexion dorsale sur le poignet . Traumatismes ulnaires du poignet → plutôt micro-trauma: - atteinte ... erreurs d'appréciation : clinique ←→ imagerie.

Imagerie du poignet et de la main. Voir la collection. De Collectif. 20,00 € . Imagerie mentale - Thérapie en miroir. Philippe Codine, Isabelle Laffont, Jérôme.

3. Échographie du poignet et de la main :.....Erreur ! Signet non défini. 4. Imagerie par résonance magnétique du poignet et de la main : ..Erreur ! Signet.

IMAGERIE DE LA MAIN ET DU POIGNET IMAGERIE DE LA MAIN ET DU POIGNET - PESQUER & COLL SAURAMPS MEDICAL.

Découvrez et achetez Imagerie du poignet et de la main (GETROA). Livraison en Europe à 1 centime seulement!

Retrouvez des vidéo d'imagerie 3D pour voir les structures anatomiques telles qu'elles . Arthrologie du poignet et de la main : présentation (imagerie 3D).

La tunisie medicale : Article medicale Intérêt de l'Imagerie par Résonance Magnétique . Imagerie par résonance magnétique, main, poignet synovite, érosion.

14 juin 2015 . Les autres moyens d'imagerie sont demandés en fonction de leur apport . doigts et de la main, les tendinites et ténosynovites du poignet sont.

L'enchondrome est la tumeur bénigne osseuse la plus fréquente au niveau de la main et du poignet. Environ 40% de ces tumeurs apparaissent au niveau de la.

Votre médecin vous a prescrit une IRM du poignet suite à une radio ou une . Vous serez allongé sur le ventre, la main concernée en avant, en position.

22 déc. 2016 . Tumeur du poignet et de la main. . Accueil / DIU Imagerie ostéo-articulaire / L'imagerie des tumeurs. DIU d'imagerie musculosquelettique en.

Votre médecin vous a prescrit un scanner du coude ou du poignet : vous . pour le poignet : sur le ventre, le bras tendu vers le scanner, la main posée à plat.

L'imagerie du poignet est actuellement incontournable . une imagerie avec opacification articulaire (étude .. L'exploration de la main en pathologie sportive.

20 sept. 2006 . La chirurgie de la main, et plus récemment du poignet, sont devenues exigeantes sur le plan du diagnostic. La réalisation de l'examen.

24 mai 2014 . Prise en charge des lésions ligamentaires du poignet. C. BOLLMANN . Imagerie des tumeurs cartilagineuses de la main. A. LARBI. 9h55.

Temporarily out of stock. Order now and we'll deliver when available. We'll e-mail you with

an estimated delivery date as soon as we have more information.

Site dédié au sport et aux pathologies liées à la pratique du sport.

Séminaire d'Imagerie. LE RACHIS. du 20 au 22 septembre 2018. Hôtel Negresco, Nice. en préparation. Inscription en ligne. Séminaire d'Imagerie. Zermatt.

Radiologie, Scanner, IRM, Scintigraphie, TEP, Echographie, Mammographie, Doppler, TEPscan à Lille, Lomme, Seclin, Lambersart, Lille Sud.

14 sept. 2017 . Anatomie du poignet en IRM - Atlas du corps humain en imagerie en .. du poignet et de la main (carpe, métacarpe, éminence hypothénar,.

16 nov. 2004 . En résumé. 48. Examen Echographique mains et poignets. 47. Examen IRM et échographique du poignet. 46. IRM et échographie du coude G.

POIGNET DOULOUREUX. Bilan clinique. Imagerie . Entorse ? Radiographies centrées sur le poignet . Vue d'ensemble : mains et poignets de face.

L'imagerie du poignet est actuellement incontournable dans la prise en charge . duisent par une douleur de la paume de la main, majorée par la préhension.

clinique et imagerie. DIU Chirurgie de la main. Service de Chirurgie . Incidences scaphoïdes : supinaçon, extension du poignet, inclinaison ulnaire, inclinaison.

17 oct. 2014 . La radiographie standard, la tomodensi-tomographie et l'IRM imagerie par . du poignet droit suite à une chute sur la paume de la main droite.

Introduction. • La pathologie traumatique de la main est extrêmement fréquente .. Zeitoun F, Dubert T, Frot B. Imagerie du poignet et de la main : quel examen.

Caducee.net vous propose un article sur traumatologie fracture poignet.asp. . sur la main, le carpe jouant alors le rôle d'une enclume sur laquelle le radius vient . L'imagerie des pathologies liées au sport : images des différentes fractures et.

Une livre indispensable pour tous les manip-radios. La chirurgie de la main et du poignet exige un diagnostic précis. D'où l'importance des examens.

du poignet et de la main chez le sportif. Dr Philippe LAFUMA . POIGNET ET MAIN. Les fractures les plus fréquentes : . IMAGERIE. ➤ Rx : 4 incidences.

Détail du séminaire IMAGERIE DE LA MAIN ET DU POIGNET et site du service de radiologie B de l'hôpital Cochin à Paris et du séminaire annuel de radiologie.

Imagerie des lésions traumatiques des tendons des doigts. In : D Godefroy, D Le Viet, J Rodineau et coll. Imagerie du poignet et de la main, GETROA, opus.

Imagerie du poignet et de la main, Lionel Pesquer, Benjamin Dallaudière, Sauramps Eds. Des milliers de livres avec la livraison chez vous en 1 jour ou en.

Le réflexe d'amortir une chute avec la paume de la main, provoque une mise en hyper extension de l'articulation du poignet. Les ligaments qui maintiennent les.

10 mai 2012 . Multimodalité Imagerie des urgences abdominales et . Atelier Imagerie multimodalité en pathologie abdominale et .. Imagerie des mains et.

Le centre radiologique Bachaumont est spécialisé dans l'investigation des pathologies du membre supérieur : main , poignet, épaule, plexus, nerfs.

universitaire de rééducation et d'appareillage en chirurgie de la main. ... La fracture de poignet constitue l'une des fractures les plus fréquemment rencon-.

TECHNIQUES D'IMAGERIE : PROGRÈS ET LIMITES. L'échographie de première intention. L'utilisation récente de sondes échographiques à haute réso-.

Le centre d'imagerie médicale regroupant 2 centres et un cabinet de radiologie pres de Lyon, vous propose : échographie doppler, Irm, scanner, imagerie.

8 oct. 2013 . Les livres francophones sur l'imagerie du poignet et de la main sont rares et déjà anciens alors que de nombreuses avancées ont été faites.

Nous allons évoquer ici les problèmes liés à l'imagerie médicale dans le milieu . pour des

irradiations locales, comme l'irradiation de la main, ou générales.

Ostéo-articulaire : scanners osseux et arthro-scanners du poignet, du coude, de l'épaule, de la cheville, du genou et de la hanche, pour les bilans cartilagineux,.

1 crête du radius. 2 tubercule du scaphoïde. 3 crête du trapèze. 4 bord ext. du 1er métacarpien. 5 bord externe du trapézoïde. 6 bord interne du 5ème méta.

24 avr. 2017 . Chapitre 4 Imagerie du poignet et de la main 4.1 Imagerie du poignet A. Ponsot Pathologie fracturaire Fracture du scaphoïde La fracture du.

IMAGERIE DU POIGNET. TRAUMATIQUE. Frédéric ZEITOUN. Centre d'imagerie médicale Eylau ... fléchisseurs des doigts de la main droite, non réductible.

16 avr. 2017 . Les 33 ligaments du complexe articulaire du poignet peuvent être . Les examens complémentaires reposent sur l'imagerie invasive:.

Vous trouverez ici certains des diaporamas d'imitation que vous avez peut être déjà découvert à l'Espace Main..ainsi que le programme d'imagerie motrice.

Scaphoïde; off Lunatum; off Pisiforme; off Triquetrum; off Hamulus de l'hamatum; off Hamatum; off Capitulatum; off Trapézoïde; off Trapèze; off 5ème métacarpien.

Présentation. Public cible - titulaire DES en Radiodiagnostic - titulaire d'un diplôme étranger de spécialiste en Radiodiagnostic Calendrier Décembre à juin

5 avr. 2017 . Le diagnostic clinique de kystes de la main et du poignet est habituellement évidente, et l'imagerie est traitée lorsque l'emplacement ou.

16 janv. 2013 . Tout traumatisme de la main et du poignet, même le plus bénin en .. sur l'apophyse styloïde et c'est finalement l'imagerie (radios et scanner si.

Imagerie du poignet et de la main, Godefroy, Sauramps Eds. Des milliers de livres avec la livraison chez vous en 1 jour ou en magasin avec -5% de réduction .

Anatomie topographique. Le membre Supérieur deuxième partie poignet main. SIMEP EDITION - Janvier 1970. E. GARDNER, J. GRAY et Ronan D'RAHILLY.

Grâce au partenariat de la Clinique La Colline avec ID Imagerie & Développement, nous simplifions votre quotidien et vous faisons bénéficier de solutions.

16 déc. 2006 . Centre d'imagerie ostéo-articulaire. Clinique du sport de . Pathologie du poignet fréquente chez le sportif ... Golf : main G chez un droitier.

17 déc. 2012 . L'imagerie médicale est certainement l'un des domaines qui a le plus . Les radiographies du poignet et de la main gauche peuvent être.

La main, du fait de sa fonction de préhension, est un organe de structure anatomique complexe composée, outre les nombreux os, muscles, ligaments et.

15 juil. 2016 . La radiographie osseuse est un examen qui utilise l'imagerie médicale . tibia, péroné) et supérieurs (humérus, radius, cubitus); Les os des mains et des pieds. . le genou, la cheville mais aussi l'épaule, le coude et poignet.

8 déc. 2014 . Imagerie médicale : que remboursent l'Assurance maladie et la complémentaire . Radio d'un membre (bras, coude, main, pied, poignet...).

Chirurgie. Chirurgie Orthopédique, Traumatologique et Réparatrice · Chirurgie de la main, du poignet et du coude · Chirurgie Thoracique et Vasculaire.

Revue de la Société d'Imagerie Musculo-Squelettique juin 2013 . Echographie des neuropathies du coude et de la main . Coude, main, poignet, cheville,.

Le centre d'imagerie des landes est heureux de vous accueillir dans une de ses agences des landes.

Le poignet correspond à la zone de mobilité située entre l'avant-bras et la main. Le poignet est une chaîne articulaire, c'est à dire un ensemble d'articulation.

IRM du poignet. Vous serez surveillé par votre radiologue à travers une vitre, qui peut également communiquer avec vous à l'aide d'un microphone.

De la naissance à la puberté, la radiographie de la main et du poignet . les clichés publiés dans l'atlas de Greulich et Pyle à celui du poignet de l'enfant.

13 févr. 2014 . Imagerie de la main et du poignet. La main et le poignet. Les tendinopathies du poignet. Les lésions du Ligament triangulaire du carpe.

Notre équipe de chirurgie de la main y assure des consultations. . Ce centre bénéficie d'un service d'imagerie avec radiologie, échographie, scanner et IRM.

Découvrez Imagerie du poignet et de la main le livre de Collectif sur decitre.fr - 3ème libraire sur Internet avec 1 million de livres disponibles en livraison rapide.

