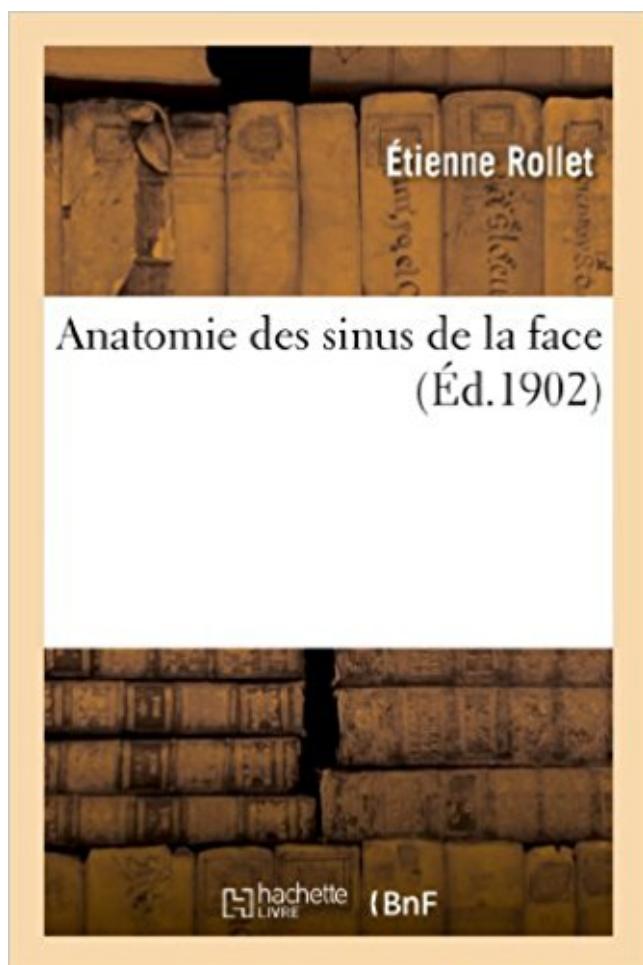


Anatomie des sinus de la face PDF - Télécharger, Lire



TÉLÉCHARGER

LIRE

ENGLISH VERSION

DOWNLOAD

READ

Description

Anatomie des sinus de la face / par M. Étienne Rollet,...

Date de l'édition originale : 1902

Ce livre est la reproduction fidèle d'une œuvre publiée avant 1920 et fait partie d'une collection de livres réimprimés à la demande éditée par Hachette Livre, dans le cadre d'un partenariat avec la Bibliothèque nationale de France, offrant l'opportunité d'accéder à des ouvrages anciens et souvent rares issus des fonds patrimoniaux de la BnF.

Les œuvres faisant partie de cette collection ont été numérisées par la BnF et sont présentes sur Gallica, sa bibliothèque numérique.

En entreprenant de redonner vie à ces ouvrages au travers d'une collection de livres réimprimés à la demande, nous leur donnons la possibilité de rencontrer un public élargi et participons à la transmission de connaissances et de savoirs parfois difficilement accessibles. Nous avons cherché à concilier la reproduction fidèle d'un livre ancien à partir de sa version numérisée avec le souci d'un confort de lecture optimal. Nous espérons que les ouvrages de cette nouvelle collection vous apporteront entière satisfaction.

Pour plus d'informations, rendez-vous sur www.hachettebnf.fr

Anatomie artistique. . La partie nasale de la face interne Présente un large orifice, le sinus . En avant de l'orifice du sinus descend la gouttière lacrymale.

16 avr. 2002 . Dans le sillon auriculo-ventriculaire gauche, chemine le sinus veineux . termine habituellement à la face inférieure du ventricule gauche.

Autour d'elles, il y a les cavités pneumatiques de la face : les sinus para-nasaux qui n'appartiennent pas aux voies respiratoires mais qui sont annexés.

. le crâne et la face - posté dans UE5 Anatomie : Bonjour, J'ai beaucoup . Si tu parles des sinus paranasaux plutôt, ils appartiennent à la face.

SINUS de la FACE. Fonction. Aération Pharynx, Oreille; Filtre voies respiratoires; Participe à structure crâne (allègement). Cycle ciliaire. Anatomie. 4 paires de.

Découvrez l'anatomie et la physiologie des fosses nasales et des sinus paranasaux, qui . Le devant du crâne est constitué des os de la face, qui protègent et.

ACCUEIL ORL-CONSEILS · SOMMAIRE NEZ-SINUS · PAGE PRECEDENTE · PAGE SUIVANTE. LA PROJECTION DES SINUS DE LA FACE.

Fosses nasales. Les fosses nasales sont deux couloirs aériens, creusés dans les os de la face (maxillaires), ouverts en avant vers l'extérieur par les narines et.

Quelques-uns pénètrent dans le sinus sphénoïdal , dans le sinus maxillaire . loppes fibreuse et osseuse du crâne; 4° à la face; 5° à l'organe °"di,*Hb2Tu de.

sinus maxillaire par ses différentes faces et qui explique la relativement bonne qualité de cicatrisation des interventions à son niveau. Même si de nombreux.

Les sinus sont des cavités creusées dans les os de la face (Voir anatomie nez sinus). Ils se développent jusqu'à l'âge de 20 ans. Seules des ébauches de sinus.

ANATOMIE. RADIOLOGIQUE . formant une gouttière = SINUS PIRIFORME. ✓

Communique . en arrière par la face antérieure de l'épiglotte. - en bas par le.

Fig. 1 : Anatomie cone beam des sinus de la face : Noter la densité aérique des sinus (noirs) et la muqueuse sinusienne non épaissie et donc quasiment non.

Les sinus maxillaires sont deux cavités occupant le tiers moyen de la face de part et d'autre .. Coupe anatomique coronale du sinus maxillaire montrant la.

16 mai 2014 . sinus. C'est l'invagination muqueuse qui induirait la résorption . de l'anatomie des sinus (Cf cours P1) voici néanmoins qq rappels. .. -Si on suspecte des complications infectieuses intracrâniennes ou de la face et une.

Les illustrations très élaborées montrent les rapports anatomie-topographie de l'anatomie. de la face . et interventions chirurgicales de la face. . 3.6 Les sinus .

pas toujours directement au bas du grand sinus supérieur; il s'ouvre . Toute la face interne de la dure-mère est humectée à peu près comme celle de la pleure . ne se découvrent que très-rarement sans une injection anatomique très-subtile,.

14 juin 2017 . L'examen débute par un mode radiographique de profil ou de face avec . Il existe une grande variabilité anatomique des sinus de la face.

Laboratoire d'Anatomie. Polycopié pour les . massif osseux de la face, elles forment la cavité nasale. - Elle est placée au-dessus de la . La cavité nasale communique avec d'autres cavités : les sinus paranasaux. 1— la pyramide nasale ou.

Anatomie. Les sinus de la face sont symétriques (ils sont disposés en miroir par rapport à un axe vertical passant par le nez). Ces cavités osseuses sont.

Anatomie des Sinus. Elles communiquent par de petits orifices (ostia) avec les sinus ; qui sont des cavités pneumatiques creusées dans les os de la face :.

Le maxillaire supérieur forme la pièce principale du massif facial supérieur, uni, sur la ligne médiane, par une apophyse horizontale, avec son homonyme du.

L'arachnoïde revêt les circonvolutions de la face convexe des hémisphères . fia. a. sinus longitudinal supérieur une gaine qui se réfléchit sur la dure -mère.

Anatomie des sinus de la face. 1) Régulation des débits aériens: fosse nasale; La morphologie interne des fosses nasales imprime forme, direction, volume et.

ANATOMIE. DU. MAXILLAIRE SUPERIEUR fifi_20. Page 2. ▫ Le maxillaire est un os pair de la face. ▫ Il s'articule avec tous les . 3: sinus maxillaire. 4: hiatus.

maladies inflammatoires des sinus. ANATOMIE DES CAVITÉS SINUSIENNES. Anatomie normale. Fosses nasales (figures 1, 2 et 3). Séparées par le septum.

27 oct. 2017 . Radio-anatomie des sinus de la face et incidentalomes sinusiens . RCCm: cloisonnement frontal de la masse latérale de l'ethmoïde .

20 oct. 2016 . . mais d'essayer de schématiser l'anatomie du nez et des sinus pour . les os propres du nez, posée sur le massif facial comme une tente.

Parmi ces petits filets il y en a au moins un qui se glisse le long de la face . de l'os maxillaire dans le sinus maxillaire & aux dents molaires postérieures.

Ce chapitre, entièrement dévolu à l'anatomie de la face, doit vous servir de base iconographique à la bonne . maxillaire supérieur et sinus maxillaire.

ANATOMIE DE L'OREILLE .. Conduits horizontaux situés dans le massif facial de part et d'autre de . Le canal naso-frontal qui draine le sinus frontal. L'ostium.

Le maxillaire (ou "maxillaire supérieur") est une partie du squelette facial et . de sinusite la plus courante est celle survenant au niveau des sinus maxillaires.

A. – ANATOMIE. 1. Cavité osseuse irrégulière. ◇ Sinus de la face, sinus aériens. „Cavités aériennes, annexées aux fosses nasales, creusées dans l'épaisseur des.

MOTS CLES Tomodensitométrie – Sinus de la face – Rhinosinusites- Polyposes .. Chirurgie- Cardio-Vasculaire. 12. Pr. BENSOUHA Mohamed. Anatomie. 13.

L'anatomie interactive sur coupes TDM et IRM. . jettent directement dans le sinus sagittal supérieur, les veines des faces inférieures et latérales de l'encéphale.

9 août 2010 . L'anatomie des sinus n'est pas rappelée ici, mais peut être .. ou non, une algie vasculaire de la face, une hémicrânie chronique paroxystique,.

Variantes anatomiques des sinus de la face. ILLUSTRATION OF ANATOMICAL VARIATIONS OF THE SINUSES AT CT SCAN. O. ZRAYER, S. ESSEGHAIER,.

9 déc. 2014 . Tous droits réservés. Mots-clés : sinus, anatomie, TDM, IRM, variantes anatomiques, ethmoïde. Introduction L'anatomie du massif facial est.

Cornet inférieur. Cornet moyen. Cloison nasale. Sinus de la. Face. Méats. Nez : Fosses .

Anatomie. M. Péristaphyllin interne : élévateur du voile du palais.

L'anatomie des cavités naso-sinusiennes est complexe avec une grande variabilité faisant qu'un geste opératoire par voie endoscopique ne peut être envisagé.

La radio anatomie des sinus paranasaux ou sinus de la face est complexe. En effet, ces sinus se développent au sein des os de la face et de la base du crâne.

18 avr. 2006 . Génétique, Anatomie pathologique, Bactériologie, Pharmacologie) .. Au-dessus de l'orifice du sinus, la face médiale est creusée d'une ou.

Anatomie du nez et des sinus. Nez et sinus. Les fosses nasales et les cavités sinusiennes annexes occupent le tiers moyen du massif facial et constituent les.

. fosses nasales et de la cavité buccale creusé dans sa partie moyenne du sinus. . Cette face est creusée en arrière d'une gouttière dirigée en avant, en bas et.

Fosses nasales et sinus de la face. Anatomie et histologie normale. • Vestibule nasal : revêtement cutané, zone transitionnelle. • Fosses nasales : épithélium.

Projection latérale des sinus paranasaux (qui apparaissent en noir sur une radiographie car . antérieure du crâne, en particulier des os de la face ; leur forme est importante du point de vue de . Portail de la médecine · Portail de l'anatomie.

90.1 – Anatomie des sinus. Physiopathologie. Les sinus de la face sont des cavités creusées dans le massif facial. • Ils sont recouverts d'un épithélium de type.

24 avr. 2017 . 6 Anatomie radiologique de la cavité nasale et des sinus Les clichés . En imagerie conventionnelle, Blondeau et face haute sont les.

Il existe dans l'épaisseur de certains os de la face, du crâne, des fosses nasales, des cavités nommées Sinus, de grandeurs et de formes diverses, ce sont les.

Découvrez et enregistrez des idées à propos de Sinus anatomie sur Pinterest. | Voir plus d'idées . Zoom sur les cavités de la face (nasale et orale) et des sinus.

L'arachnoïde revêt les circonvolutions de la face convexe des hémisphères . à chaque veine qui va s'ouvrir dans le Pl. i74,%a. sinus longitudinal supérieur.

La lame perpendiculaire forme, avec un os propre de la face, le vomer, . en avant du corps du sphénoïde et masque ainsi l'orifice du sinus sphénoïdal.

19 oct. 2013 . de l'aborder par ses faces antéro-latérale ou . Spécial anatomie Vacher C. Fig. 1 : ... La connaissance de l'anatomie du sinus maxillaire.

16 avr. 2012 . Anatomie des sinus de la face / par M. Étienne Rollet,. -- 1902 -- livre.

Tous les sinus de la face sont reliés les uns aux autres, car elle communique avec une cavité commune – la cavité nasale. Anatomie des sinus.

Introduction. ▫ Sinus de la face. ▫ Ensemble de cavités aériennes développées au sein du massif facial. ▫ Deux caractéristiques. ▫ Communiquent directement.

Accueil >> Rhinologie >> Anatomie >> Paroi latérale de la cavité nasale . Méat moy (cf) : carrefour des sinus antérieurs de la face (frontaux, maxillaire et.

UN PEU D'ANATOMIE Les sinus de la face sont des cavités creusées dans l'os, au nombre de quatre. Les trois premiers forment trois paires: Les sinus.

Anatomie. Le développement des fosses nasales et des cavités sinusiennes débute . L'ethmoïde est le seul sinus entièrement pneumatisé dès la naissance,.

maux. Il a écrit que les sinus de la face varient dans tous les sujets : une femme étoit dépourvue des sinus maxillaires ; un autre sujet avoit six sinus ethmoïdaux,.

de l'ethmoïde. ▫ Segment postérieur. ✓ Incurvation en dehors. ✓ Raccordé à la paroi latérale de la masse latérale. Page 5. ETHMOÏDE POSTERIEUR.

TP Anatomie 1 : Ostéologie de la face. Objectif : 1. 2. Situation des différents os du massif facial. Décrire l'os maxillaire et la Mandibule. 3. Les sinus de la face.

Le squelette de la face se situe sous la partie antérieure du crâne et se . est volumineux mais

léger par la présence du sinus maxillaire (sinus maxillaris).

. et/ou du massif facial - Référentiel de pédiatrie - sinus de la face - Exploration radiologique des sinus, anatomie radiologique normale du cavum et du larynx,.

Nouveau traité élémentaire d'anatomie descriptive et de préparations anatomiques. .. sinus frontau[(pour plus de détails, voir : Frontal : Face exocrânienne :.

24 oct. 2002 . Le nez et les sinus de la face dérivent des bourgeons faciaux .. non seulement l'anatomie des sinus de la face mais aussi l'histologie de la.

RADIO-ANATOMIE TDM DES CAVITES NASOSINUSIENNES . Face orbitaire . Portion verticale : Sinus frontal; Bec nasofrontal; Cornet moyen; Cornet.

31 juil. 2014 . Après un rappel anatomique et physiologique, nous nous intéresserons . Les rapports du sinus sphénoïdal confère une gravité potentielle extrême . qui assure le drainage veineux des sinus de la face et qui livre passage à.

Mises au Point d'Anatomie Clinique . Les sinus annexés aux cavités nasales sont souvent considérés comme . cavités nasales sinus face croissance.

Noté 0.0/5 Anatomie des sinus de la face, Hachette Livre BNF, 9782012934429. Amazon.fr ✓ : livraison en 1 jour ouvré sur des millions de livres.

traduction sinus de la face anglais, dictionnaire Francais - Anglais, définition, voir aussi .

sinus. nm. (ANATOMIE) sinus. (MATHÉMATIQUE) sine. Traduction.

11 déc. 2009 . Anatomie du nez. Anatomie du crâne. Le septum nasal est la cloison médiane séparant les cavités nasales. Le septum. Les sinus de la face au.

sinus : du latin sinus, qui signifie pli, repli. En anatomie, un sinus est aussi une cavité, parfois remplie d'air. Les sinus de la face sont des cavités pneumatiques.

anatomie et role du sinus maxillaire. Définition Le sinus maxillaire est une cavité pneumatique creusée dans les os de la face et annexé aux cavités nasales.

Fig.1 Anatomie cone beam des sinus de la face : Noter la densité aérique des sinus (noirs) et la . typiquement limitée à un sinus maxillaire et aux cellules.

1 déc. 2014 . . anatomie des cavités sinusiennes (sinus ethmoïdaux au cours des . Les cavités sinusiennes de la face sont tapissées par un épithélium.

DALLEY A.F., MOORE K.L., AGUR A.M.R., Anatomie médicale, Aspects fondamentaux et ... ment le sinus caverneux sur chaque face de la fosse hypophy-.

Anatomie de la pyramide nasale . dit : c'est la partie visible sur la face. • les cavités . et le sinus sphénoïdal pour le crâne et le sinus maxillaire pour la face.

2 oct. 2012 . La région anatomique du nez peut être le siège d'une grande . Scanner du massif facial montrant le sinus maxillaire (SM), le sinus ethmoïdal (.

Anatomie osseuse et cartilagineuse de la pyramide . Une variation anatomique n'est pas toujours associée à une pathologie. ... sinus de la face ? Sujet de.

27 May 2012 - 9 min - Uploaded by Nice AnatomieDissection et bases anatomiques du sinus maxillaire. Mémoire d'UE d'anatomie année 2009 .

La partie antérieure de la face se draine par les veines faciales qui communiquent par les veines ophtalmiques avec le sinus caverneux. Une infection de l'orbite.

J'ai vu cependant, sur quelques sujets, le sinus pétreux inférieur, se diviser, . sur ce ponnt. lieu _de _sa face C10FSülf- Il répond donc, dans toute son étendue,.

La radio anatomie des sinus de la face est complexe, sujette à plusieurs variations anatomiques extrêmement fréquentes. ® Certaines prédisposent aux.

11 sept. 2017 . Anatomie de la face et du cou en TDM - Atlas interactif d'anatomie .. cavités aériques comme les sinus frontal, maxillaire et sphénoïdal, les.

Informations sur l'anatomie et la physiologie du nez, sa fonction d'organe olfactif . Le cornet nasal moyen forme une partie de l'entrée vers les sinus de la face.

Les contreparties mécaniques à la pneumatisation des sinus de la face (voir C) sont les épaississements (piliers) de la substance osseuse du squelette de la.

Les sinus de la face sont des cavités aériennes annexées aux fosses nasales avec lesquelles elles communiquent par l'intermédiaire d'orifice appelé ostium.

17 déc. 2012 . Anatomie des Sinus Les sinus de la face sont des cavités aériennes annexées aux fosses nasales avec lesquelles elles communiquent par.

Atlas anatomie détaillée scanner des sinus. . Atlas anatomie tomодensitométrie (scanner) des sinus. Avec les . Atlas TDM des cavités sinusiennes de la face:.

Buy Anatomie Des Sinus de La Face (Sciences) by Rollet-E (ISBN: 9782012934429) from Amazon's Book Store. Everyday low prices and free delivery on.

10 févr. 2014 . ANATOMIE. • TETE. – Crâne osseux. 4 MEDIANTS - 2 LATÉRAUX PAIRES - LES 14 OS DE LA FACE .. ANATOMIE DU NEZ ET DES SINUS.

Vidéotheque Médicale / Gestes et techniques-illustrations / Logiciels médicaux.

Objectifs. Comprendre le développement et la systématisation des cavités sinusiennes de la face. Connaître la physiologie naso-sinusienne et notamment le.

Présentation au sujet: "Anatomie Physiologie nasale."— Transcription de la .. 22 Sinus de la face Maxillaires: se développent à partir de 5 ans la paroi sup.

21 févr. 2013 . d'Anatomie pathologique .. particulier de l'anatomie endoscopique nécessaires à la prise en ... étude anatomique des sinus de la face [13].

Sinus de la face. – Naso-pharynx. – Fosse crânienne antérieure : N olfactif (I). – Fosse ptérygo-maxillaire : A. sphéno-palatine. • Contenu : – Cornets. – Méats.

Définition du mot sinus dans le dictionnaire Mediadico. . Terme d'anatomie. . leur ouverture, creusées dans l'épaisseur de certains os du crâne et de la face.

On Oct 1, 2008 M. Williams (and others) published: Anatomie et radio-anatomie des sinus de la face.

