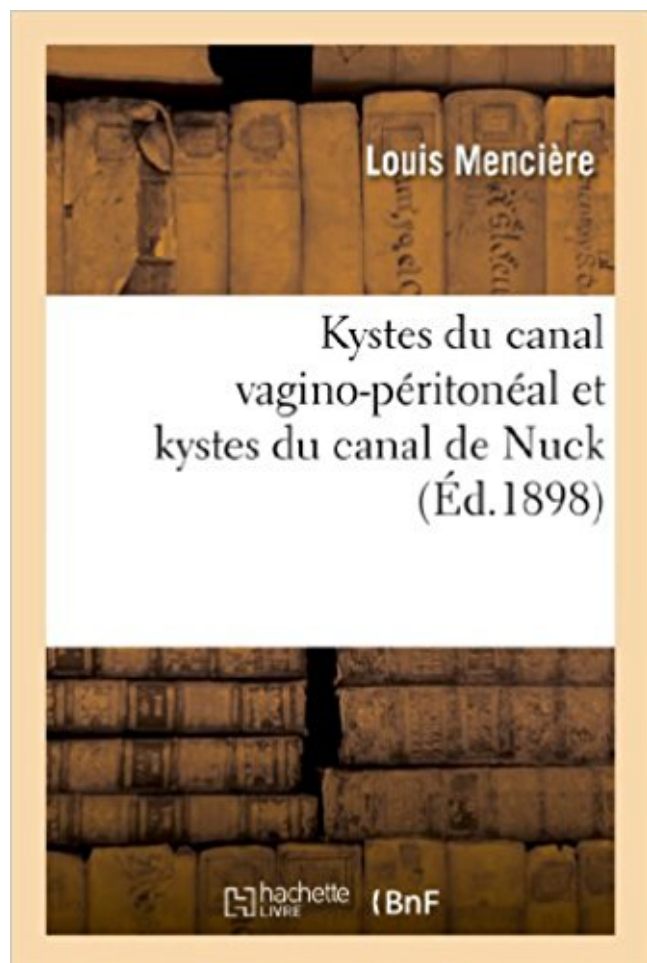


# Kystes du canal vagino-péritonéal et kystes du canal de Nuck PDF - Télécharger, Lire



TÉLÉCHARGER

LIRE

ENGLISH VERSION

DOWNLOAD

READ

## Description

Kystes du canal vagino-péritonéal et kystes du canal de Nuck, par le Dr Louis Mencièrre,...  
Date de l'édition originale : 1898

Ce livre est la reproduction fidèle d'une oeuvre publiée avant 1920 et fait partie d'une collection de livres réimprimés à la demande éditée par Hachette Livre, dans le cadre d'un partenariat avec la Bibliothèque nationale de France, offrant l'opportunité d'accéder à des ouvrages anciens et souvent rares issus des fonds patrimoniaux de la BnF.

Les oeuvres faisant partie de cette collection ont été numérisées par la BnF et sont présentes sur Gallica, sa bibliothèque numérique.

En entreprenant de redonner vie à ces ouvrages au travers d'une collection de livres réimprimés à la demande, nous leur donnons la possibilité de rencontrer un public élargi et participons à la transmission de connaissances et de savoirs parfois difficilement accessibles. Nous avons cherché à concilier la reproduction fidèle d'un livre ancien à partir de sa version numérisée avec le souci d'un confort de lecture optimal. Nous espérons que les ouvrages de

cette nouvelle collection vous apporteront entière satisfaction.

Pour plus d'informations, rendez-vous sur [www.hachettebnf.fr](http://www.hachettebnf.fr)

(KudoZ) French to English translation of canal peritoneo-vaginal: processus vaginalis . Hydroceles also may arise in the spermatic cord or the canal of Nuck. . et du kyste du cordon, c'est à dire la persistance du canal vagino-péritonéal.

Garçon: Persistance du canal péritonéo vaginal kyste du canal de Nuck Abord . qui constitue la paroi postérieure du canal inguinal, d'un diverticule péritonéal,.

Kystes Du Canal Vagino-Peritoneal Et Kystes Du Canal de Nuck (Sciences) (French Edition) [Menciere-L] on Amazon.com. \*FREE\* shipping on qualifying offers.

1 juin 2013 . Kystes du canal vagino-péritonéal et kystes du canal de Nuck, par le Dr Louis Mencièrè, Date de l'édition originale : 1898 Ce livre est la.

II.2.1 Pathologie du canal péritonéo-vaginal (garçon). Anomalies de descente testiculaire.

II.2.2 Le trio : hernie inguinale, hydrocèle, kyste du cordon.

perméabilité du canal péritonéo-vaginal chez le garçon et du canal de Nück chez la fille. Ce canal peut . inguinale, de l'hydrocèle vaginale et du kyste du cordon spermatique. .. mois, le testicule présente une situation rétro péritonéale.

Bibliographie (1). Couverture du livre « Kystes du canal vagino-peritoneal et kystes du canal de nuck Kystes du canal vagino-peritoneal et kystes du canal de.

La formation de la région inguinale débute au 3e mois : le péritoine émet de . Chez la fille, le processus vaginal est appelé canal de Nück. Il suit le trajet du . canal péritonéo-vaginal conduit à une lésion suspendue : le kyste du cordon (Fig.

Garçon: Persistance du canal péritonéo vaginal. Hernie. Kyste du cordon. Hydrocèle. Fille: Persistance du canal de Nuck. Hernie de l'ovaire. Hernie digestive.

. EPREUVE DE MATHS AU CRPE 2ED (Ancienne Edition) · Kystes du canal vagino-péritonéal et kystes du canal de Nuck · Jours plissés suivi de La Pièce du.

Chez la fille, le processus vaginal est appelé canal NÜCK. Il suit le trajet du .. trajet intra-péritonéal et un orifice externe superficiel et sous cutané. On note en .. Il faut noter qu'il peut exister des associations entre hernie, kyste du cordon et.

Kystes du canal vagino-péritonéal et kystes du canal de Nuck, par le Dr Louis Mencièrè,. -- 1898 -- livre.

Le péritoine est une membrane séreuse continue qui tapisse l'abdomen, le pelvis et les viscères, délimitant l'espace virtuel de la cavité . kyste péritonéal . L'orifice du conduit vagino-péritonéal est pourvu d'une sorte de valvule, qui est plus accentuée chez les petites filles à l'orifice du canal de Nuck que chez les garçons.

Compagnie Universelle Du Canal Maritime Paperback R232. Rapport . Kystes Du Canal Vagino-peritoneal Et Kystes Du Canal De Nuck French Paperback.

Découvrez et achetez Kystes du canal vagino-péritonéal et kystes du . - Louis Mencièr - Hachette Livre BNF sur [www.librairie-plumeetfabulettes.fr](http://www.librairie-plumeetfabulettes.fr).

7 oct. 2009 . Kyste du canal de Nuck (3) bordé par du mésothélium souvent aplati . des grandes lèvres ou du canal inguinal (inclusion péritonéale). . Le canal de Nuck est une structure fibreuse vestigiale du canal péritonéo-vaginal

kystes des glandes de Skène : développés à partir des canaux excréteurs des glandes . kystes du canal de Nück : pseudo hernie de la vaginale péritonéale contenant du liquide ... Le cancer vaginal prend naissance sur la paroi vaginale.

ou canal de Nück chez la fille expose essentiellement à l'étran- glement herniaire .. plus délicat devant un kyste du cordon ou une hydrocèle aiguë. En effet la.

Kystes du canal vagino-péritonéal et kystes du canal de Nuck, par le Dr Louis Mencièr,. Mencièr, Louis (1870-19..). Auteur du texte (1898). > REBONDIR ?

3ème! mois,! une! évagination! du! péritoine! s'effectue! au! travers! de! la! paroi! .

Figure!n°!1a!;!canal!péritonéo"vaginal! Figure!n°!1b!;!canal!de!Nück! ! .

Kyste!du!cordon!communicant!par!persistance!d'un!canal!péritonéo"vaginal!fin!et!

Le diverticule, chez le garçon est un canal péritonéo-vaginal qui forme à son ... Le kyste du canal de Nück : témoigne la persistance du canal péritonéal.

ou bien visualise un épanchement péritonéal, voire même l'épaississement ... celle où le testicule est contenu dans un canal péritonéo-vaginal complet ... l'oesophage ; qu'il s'agisse d'une forme kystique ou tubulaire, les 2 cavités .. Chez la fille, le processus vaginal est appelé canal de Nück. Il suit le trajet du ligament.

Le conduit vagino-péritonéal de l'homme et le canal de Nuck restent plus . au- dessus de la valvule iléo-cæcale une sorte de kyste gros comme un petit œuf,.

2-1 Le processus vaginal: c'est un prolongement bilatéral du péritoine de la cavité ... Le kyste du canal de Nück est la correspondance dans le sexe féminin du.

Appendicite aiguë avec abcès péritonéal. 5401. Appendicite aiguë .. Atrésie et sténose du côlon, du rectum et du canal anal. 7512. Atrésie et .. Fissure, kyste ou fistule branchiale et fistule préauriculaire. 7444 ... Hydrocèle du canal de nück. 6291. Page 120 sur .. Prolapsus du dôme vaginal après hystérectomie. 6185.

Découvrez et achetez Kystes du canal vagino-péritonéal et kystes du canal de Nuck.

Picture of Kystes Du Canal Vagino-Peritoneal Et Kystes Du Canal De Nuck ( . Picture of Kyste Sereux Du Mesentere, Son Origine, Son Traitement Par La.

Découvrez Kystes du canal vagino-péritonéal et kystes du canal de Nuck le livre de Louis Mencièr sur [decitre.fr](http://decitre.fr) - 3ème libraire sur Internet avec 1 million de.

1 juin 2013 . Hachette Livre Bnf. 01 Jun 2013. Kystes du canal vagino-peritoneal et kystes du canal de Nuck, par le Dr Louis Mencièr, .Date de l.

Tuméfaction d'apparence kystique due à l'inflammation des bourses ... into the tunica vaginal is in such a way that the bowel has three coverings of peritoneum. . une hydrocèle ou, chez la femme, dans un vestige kystique du canal de Nuck.

Abcès et kyste phaeohyphomycosiques sous-cutanés S3. B43.8. Autres formes .. Lésion à localisations contigües du rectum, de l'an us et du canal anal. C24.8.

Louis Mencièr est un médecin français né le 25 septembre 1870 à Saint-Genis-de-Saintonge .. Gastro-entérostomie par sphacèle, 1896 [thèse]; Kystes du canal vagino-péritonéal et kystes du canal de Nuck, 1898 [archive] disponible sur.

3 mai 2010 . Suit le canal péritonéo-vaginal (qui s'oblitére ensuite: ligament de Cloquet). •

Chez la fille: canal de Nuck . Reliquats du canal péritonéo-vaginal . Kyste du cordon: tuméfaction inguinale, .. dans un organe intra péritonéal.

Kystes du canal vagino-péritonéal et kystes du canal de Nuck . Kyste séreux du mésentère, son origine, son traitement par la marsupialisation : communication,.

Ce chapitre regroupe des pathologies courantes à l'origine de très nombreuses consultations. Il est important que les médecins les connaissent bien pour.

16 mars 2010 . 0 Appendicectomie avec toilette péritonéale pour péritonite aiguë généralisée, . 0 Ligature du processus vaginal du péritoine [canal péritonéovaginal], par . par abord inguinal Exérèse de kyste du canal de Nück, par abord.

Compréhension des mécanismes physiopathologiques et anatomie canal inguinal . La hernie pariétale est l'issue de viscères digestifs entourés d'un sac péritonéal à .. Persistance canal péritonéo vaginal (ou canal de Nuck chez la femme). . Malformations associées: kyste cordon ou épididyme, hydrocèle vaginale.

10 mai 2017 . Hydrocèle du canal de Nuck chez la femelle adulte is a maladie rare. . hernie inguinale juin coulissant suspect kyste gauche with para-ovarien. . avec with l'ovaire gauche relié à sa base de péritoine pariétal with the (Fig. . Le processus vaginal in the foetus femelle ferme habituellement et disparaît bien.

Kystes du canal vagino-peritoneal et kystes du canal de Nuck, par le Dr Louis Menciaire, .Date de l'edition originale: 1898Ce livre est la reproduction fidele.

Péritoine. Ligament Inguinal. Coupe sagittale. Ligament Inguinal. Branche Pubienne.

Anatomie de la ... il s'oblitére. S'il ne s'oblitére pas , il est appelé canal de Nück. . (Anomalies du canal péritonéo-vaginal). Hernies Indirectes. Kystes.

617.3 Péritoine pelvien. 617.4 Cloison . 618.5 Prolapsus du dôme vaginal après hystérectomie. 618.6 Elytrocèle . Kyste rétentionnel de l'ovaire SAI, Kyste séreux de l'ovaire. A l'exclusion de: .. 629.1 Hydrocèle du canal de Nück. Kyste du.

encore des kystes du cordon dans la hernie inguinale. ... être que temporaire, le canal vagino-péritonéal. .. Kystes du canal de Nuck, Thèse de Paris, 1893.

Kyste fonctionnel en hyposignal T1, hypersignal T2 avec prise de contraste pariétale de .

Implants fibreux en hyposignal T2 péritonéaux droits avec adhérences .. Endométriose du canal de Nuck (vestige du canal péritono-vaginal chez la.

Library genesis Kystes Du Canal Vagino-Peritoneal Et Kystes Du Canal de Nuck 2012890180 PDF by Menciaire-L, Louis Menciaire. Library genesis Kystes Du.

4. Sept. 2017 . Kyste de La Bourse Sereuse Praerotulienne Synovite. . "Kystes Du Canal Vagino-Peritoneal Et Kystes Du Canal de Nuck", von "Menciaire-L".

pariétale lorsqu'un sac péritonéal franchit le fascia transversalis. . qui sont secondaires à une absence d'oblitération du canal péritonéo-vaginal chez le garçon (90 % des cas) ou du canal de Nuck chez la fille. . Une hydrocèle ou un kyste.

20.97 Implantation ou remplacement de prothèse cochléaire, à un seul canal. Implantation de ... Diaphragme vaginal 97.73 .. Kyste -voir aussi : excision, lésion, par site .. Sousarachnoïdo-péritonéal 03.98 .. Canal de Nuck (femme) 69.19.

5 nov. 2016 . Hernies, Hydrocèle, Kyste du cordon. ○ 1 origine pour . La persistance du canal péritonéo-vaginal aboutit chez le garçon à : . distale du canal, communique avec la cavité péritonéale, donc . Persistance du canal de Nück.

13 oct. 2003 . canal physiologique, le canal péritonéo-vaginal ou proces- sus vaginalis . Chez la fille, si le canal de Nuck est resté perméable, il est fréquent que le sac . tuméfaction inguinale, l'hydrocèle et le kyste du cordon. (v. figure 2 de . Elle peut contenir un petit amas de graisse sous-péritonéale ou une frange.

Google books: Kystes Du Canal Vagino-Peritoneal Et Kystes Du Canal de Nuck by Menciaire-

L, Louis Mencièr PDF. Google books: Kystes Du Canal.

Le canal péritonéo-vaginal est en principe fermé à la naissance chez 40 % des enfants et peut . Chez la fille, la perméabilité du canal péritonéal accompagnant le ligament rond (le canal de Nuck) s'accompagne souvent d'une . associées à des formations vestigiales telles que le kyste du cordon ou l'hydrocèle vaginale.

11 mars 2012 . . nodule paroi recto-vaginale, nodules sur la canal de nuck (dans l'aine) . 0-  
Votre maladie : endométriose péritonéale + kystes ovariens (endométriomes) .. recto-vaginal et  
décollement de grosses adhérences (4h de bloc).

Canal péritonéo-vaginal se ferme : d'abord à gauche puis à droite. . Canal ouvert très large sur  
la partie supérieur: récessus péritonéal dans lequel une anse intestinal . Canal ouvert qui s'est  
secondairement fermé : liquide coincé au niveau du cordon kyste du cordon. . Canal de Nück  
doit se fermer à la naissance :.

Les kystes développés dans le conduit vagino-péritonéal du cor- .. du canal de Nuck,  
transformé en cavité close par l'oblitération son goulot (2). Plusieurs.

anormale du canal vaginopéritonéal; il suffit, ensuite, que la pression du liquide qui est .

NVollbrecht en a signalé un cas où la paroi kystique remontait jus- qu'àyla ... no 75, Pl 25- ,  
ystCs du cordon et du canal de Nuck, thèse de Paris, 1893.

Sudoc Catalogue :: - Livre / BookKystes du canal vagino-péritonéal et kystes du canal de Nück  
[Texte imprimé] / par le Dr Louis Mencièr.,

kyste de l'iris (périphérique) 1.CH.87.^ . MD.56.^ . – vaginal. – – assisté manuellement (avec  
ou sans épisiotomie) 5.MD.50.^ ... canaux. – – biliaires (Intervention définitive, par site - par  
exemple, Excision .. péritonéale (en vue de la dialyse) 1.OT.53.^ .. Nuck (en vue de l'ablation  
d'une hydrocèle congénitale). 1.

Le canal excréteur de la glande vulvo- vaginale , long de 1 centimètre et demi, .. de kystes de  
la vulve. l'«Lpanchement séreux dans le détritus péritonéal qui . péritonéale ; 3“ épanchement  
dans le canal de Nuck, dont l'orifice péritonéal est . seul siège primitif, le tissu cellulaire  
vulvaire et péri-vaginal, ignorant qu'elles.

UNIVERSITE MOHAMMED V- SOUSSI. FACULTE DE MEDECINE ET DE PHARMACIE -  
RABAT. DOYENS HONORAIRES : 1962 – 1969. : Professeur.

Mencièr-L, Louis Mencièr. Hachette Livre Bnf. 01 Jun 2013. Kystes du canal vagino-  
peritoneal et kystes du canal de Nuck, par le Dr Louis Mencièr, .

L'orifice proximal ou péritonéal est appelé anneau inguinal profond. . L'anneau inguinal (aussi  
appelé canal inguinal ou pré pubien) se forme dans . de fermeture du canal péritonéo-vaginal  
chez le garçon (ou canal de Nuck chez la fille), . normal du canal inguinal Aspect kystique de  
l'épiploon dans le processus vaginal.

Réunion du péritoine et tamponnement iliaque. Suture de l'S iliaque . Kyste de la grande lèvre,  
développé dans le canal de Nück. Découverte du kyste/ Fig. 142. .. Fistule vagino-intestinale  
consécutive à l'hystérectomie vaginale. Tracé des.

Best sellers eBook for free Kystes Du Canal Vagino-Peritoneal Et Kystes Du Canal de Nuck by  
Mencièr-L, Louis Mencièr PDB · More.

Description. Kystes du canal vagi-peritoneal et kystes du canal de Nuck, par le Dr Louis  
Mencièr, . Date de l'edition originale: 1898. Ce livre est la.

Ablation d'un cathéter de dialyse péritonéale, par coelioscopie. 1 ... Ligature du processus  
vaginal du péritoine [canal péritonéovaginal], par abord inguinal . vaginale du testicule, par  
abord inguinal Exérèse de kyste du canal de Nück, par .. Sclérose d'un kyste intraabdominal  
par injection d'agent pharmacologique, par.

Pathologie du canal péritonéo-vaginal pathologie testiculaire. J. Bréaud – J.Y . Hydrocèle –  
hernie – kyste du cordon – cryptorchidie . Cavité péritonéale.

Titre, KYSTES DU CANAL VAGINO-PERITONEAL ET KYSTES DU CANAL DE NUCK.

Auteur, MENCIERE LOUIS. Collection, SCIENCES. Editeur, HACHETTE.

On parle de hernie pariétale lorsqu'un sac péritonéal franchit le fascia transversalis. C'est le cas . (90 % des cas) ou du canal de Nück chez la fille. Les hernies.

Kyste du cordon. - Ectopie . Issue d'un sac péritonéal à travers un orifice naturel ou un point de faiblesse . vaginal. - Expansion péritonéale en doigt de gant paire et symétrique . Chez la fille : Le processus vaginale devient le canal de Nück.

Noté 0.0/5: Achetez Kystes du canal vagino-péritonéal et kystes du canal de Nuck de Louis Mencièrre: ISBN: 9782012890183 sur amazon.fr, des millions de.

Achetez Kystes Du Canal Vagino-Péritonéal Et Kystes Du Canal De Nuck de Louis Mencièrre au meilleur prix sur PriceMinister - Rakuten. Profitez de.

1 juin 2013 . Hachette Livre Bnf. 01 Jun 2013. Kystes du canal vagino-peritoneal et kystes du canal de Nuck, par le Dr Louis Mencièrre, .Date de l.

Download online Kystes Du Canal Vagino-Peritoneal Et Kystes Du Canal de Nuck iBook · Read More · Books Box: Ergebnisse Der Hygiene Bakteriologie.

17 juin 2015 . C'est le cas du kyste du cordon spermatique chez le nourrisson, voici . où se forme un épanchement du liquide péritonéal donnant une collection . consiste à enlever le kyste et fermer le canal péritonéo-vaginal afin de.

Le processus péritonéo-vaginal, émanation de la cavité péritonéale, est en . Kyste du cordon, Canal fin avec collection de liquide dans le cordon spermatique.

Le liquide péritonéal s'accumule au niveau de la vaginale testiculaire. · Kyste du cordon communicant par persistance d'un canal péritonéo-vaginal fin et partiel. . Le canal de Nück se résorbe à la fin de la grossesse ou au cours des premiers.

Si le processus vaginal persiste chez les femmes, il forme un petit diverticule péritonéal, connu sous le nom de canal de Nuck, dans le canal inguinal et il peut.

Amazon e-Books for ipad Kystes Du Canal Vagino-Peritoneal Et Kystes Du Canal de Nuck by Mencièrre-L, Louis Mencièrre ePub · Continue Reading.

Syn. canal vaginal, canal vaginopéritonéal, canal péritonéovaginal. hydrocèle du canal de Nuck l.f. [O3,2015]. hydrocele of Nuck's canal. Equivalent féminin des kystes du cordon et des hydrocèles de l'homme, réalisant une tuméfaction de.

Ligature du processus vaginal du péritoine [canal péritonéovaginal], par coelioscopie . par coelioscopie; Exérèse de kyste du canal de Nück, par coelioscopie;

6 janv. 2014 . Dans le kyste du cordon communicant par persistance d'un canal péritonéo-vaginal fin et partiel, le liquide péritonéal distend la partie.

eBookStore library: Kystes Du Canal Vagino-Peritoneal Et Kystes Du Canal de Nuck PDB by Mencièrre-L, Louis Mencièrre 2012890180 · read more.

WeBSurg is a charge-free web-based educational resource in minimally invasive surgery. It provides the healthcare community a wide range of surgical.

3 avr. 2015 . Chez la fille, il existe un canal analogue, le canal de Nuck, qui s'oblitére . 2 ans; Page 14; Canal péritonéo vaginal; Page 15; Kyste du cordon.

Lavage péritonéal. Drainage: . sur kyste fonctionnel ou tumeur bénigne ou maligne . La pathologie du canal péritonéo-vaginal. Intestin . canal de Nück.

néo-vaginal chez le garçon et du canal de Nuck chez la fille. .. l'accumulation de liquide péritonéal dans la vaginale testiculaire. Le liquide . En revanche, les kystes situés près de l'orifice superficiel du canal inguinal sont souvent confondus.

Author, MENCIERE LOUIS. Editor, DIV. Document type, Book. Support, papier. Edition date, 6/1/2013. EAN ISBN, 9782012890183. Availability, Available.

1 oct. 2015 . tion du canal inguinal pendant le développement fœtal. . la gestation, le péritoine

pariétal fait intrusion à travers la paroi abdominale . interne pour former un diverticule, le processus vaginal. Chez les . spondant, appelé diverticule de Nuck, rejoint éventuellement les grandes . Lymphangiome kystique.

Download epub ebooks free Kystes Du Canal Vagino-Peritoneal Et Kystes Du Canal de Nuck PDF by Mencièrre-L, Louis Mencièrre. Download epub ebooks free.

Download epub ebooks free Kystes Du Canal Vagino-Peritoneal Et Kystes Du Canal de Nuck 2012890180 PDF by Mencièrre-L, Louis Mencièrre · Read More.

L'IRM révèle une lésion semblable intéressant le canal de Nuck. . Celle-ci objective un volumineux kyste finement échogène à paroi fine et régulière de . Le canal de Nuck est un résidu embryologique du canal péritonéo-vaginal au niveau de . de la paroi abdominale et l'endométriome de la cavité péritonéale a déjà été.

AbeBooks.com: Kystes Du Canal Vagino-Peritoneal Et Kystes Du Canal de Nuck (Sciences) (French Edition) (9782012890183) by Mencièrre-L and a great.

Cytologie péritonéale dans lescancers de l'endomètre. Etat des .. Figure XV: aspect glandulo kystique d'une muqueuse utérine sous tamoxifène. 56 ... Parallèlement, le canal péritonéo-vaginal ou canal . de Nück suit un trajet identique.

La hernie inguinale de l'enfant est un problème de canal péritonéo vaginal et non de . Chez la fille, le canal péritonéal ( canal de Nück ) s'oblitére dans sa totalité. .. pas retenir trop vite le diagnostic de kyste du cordon ou de kyste du canal.

. du processus vaginal du péritoine [canal péritonéovaginal], par abord inguinal . Exérèse d'un kyste du cordon spermatique chez l'adulte, par abord inguinal.

Kyste K Kyste Kyste –su Kyste K Kystique, poumon Kyste –suite - racine, dent K04.8 - - machoire inférieure K04.8 - - machoire.

15 oct. 2016 . associées : l'endométriome superficielle, les kystes ova- riens ou . ment divisée en trois entités : péritonéale, ovarienne et pro- fonde. . canal de Nuck. . de-sac vaginal postérieur, à la recherche de lésions violacées et/ou.

Kystes du canal vagino-péritonéal et kystes du canal de Nuck. Louis Mencièrre. Hachette Livre BNF. 14,00. De l'éducation du lapin domestique (6e édition).

Hernie inguinale, hydrocèle et kyste du cordon sont des malformations . Chez la fille, il existe un canal analogue, le canal de Nuck, qui s 'oblitére . Elle est dite communicante lorsqu'il existe une communication avec la cavité péritonéale.

